

Η ΕΠΙΔΡΑΣΗ ΤΗΣ ΝΕΦΡΙΚΗΣ ΛΕΙΤΟΥΡΓΙΑΣ ΣΤΗ ΜΕΤΑΜΟΣΧΕΥΣΗ ΗΠΑΤΟΣ

Β. Παπανικολάου, Γ. Τσουλφός, Γ. Ίμβριος, Δ. Γιακουσιδής, Ν. Αντωνιάδης, Ι. Φούζας, Α. Παπαγιάννης, Ι. Γουλής, Ε. Ακριβιάδης, Θ. Βασιλειάδης, Ε. Κατσίκας, Κ. Πατσιαούρα, Ν. Ουζουνίδης, Δ. Βροχιδής, Α. Ντίνας, Σ. Ιωσιφίδου, Π. Αγοραστός, Α. Γιακουσιδής, Δ. Τακούδας

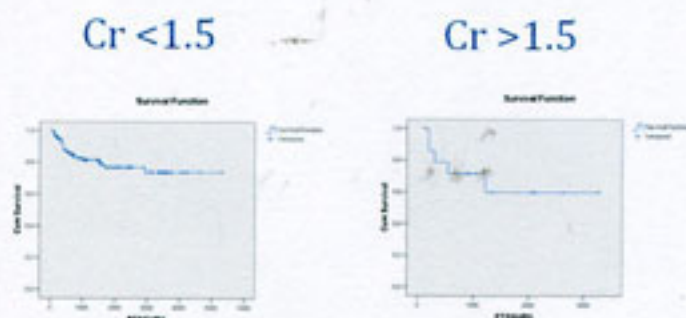
Ιπποκράτειο Γενικό Νοσοκομείο Θεσσαλονίκης

Σκοπός: Η μελέτη της επίδρασης της προεγχειρητικής νεφρικής λειτουργίας στη μεταμόσχευση ήπατος.

Μέθοδοι: Αναδρομική μελέτη 200 ασθενών που υποβλήθηκαν σε μεταμόσχευση ήπατος στη Χειρουργική Κλινική Μεταμοσχεύσεων, σε περίοδο 15 ετών. Αναλύθηκαν τα δημογραφικά και κλινικά στοιχεία των δότην και ληπτών. Έγινε σύγκριση όσον αφορά τη νεφρική λειτουργία και επιβίωση μεταξύ δύο ομάδων: ομάδα Α (123 ασθενείς, προεγχειρητική κρεατινίνη <1.5) και ομάδα Β (15 ασθενείς, προεγχειρητική κρεατινίνη >1.5).

Αποτελέσματα: Η μέση τιμή της προμεταμοσχευτικής κρεατινίνης για την ομάδα Α ήταν 0,9, ενώ για την ομάδα Β 1,79. Δε σημειώθηκαν στατιστικά σημαντικές διαφορές ανάμεσα στις δύο ομάδες όσον αφορά την ηλικία του δότη και του λήπτη, τη ποιότητα του δότη, και το χρόνο ψυχρής ισχαιμίας. Η μονοετής και πενταετής επιβίωση για την ομάδα Α ήταν 80% και 78%, ενώ για την ομάδα Β ήταν 70% και 60%, αντίστοιχα (στατιστικά σημαντικές διαφορές). Διαφορά παρατηρήθηκε και στην μετά την μεταμόσχευση κρεατινίνη στο ένα έτος, που ήταν σημαντικά υψηλότερη στην ομάδα Β, 2,1 έναντι 1,2 στην ομάδα Α.

Συμπεράσματα: Η ύπαρξη νεφρικής ανεπάρκειας προεγχειρητικά μπορεί να επιδράσει αρνητικά στην επιβίωση των ασθενών μετά τη μεταμόσχευση ήπατος. Αυτό θέτει το ερώτημα κατά πόσο αυτοί οι ασθενείς θα πρέπει να υποβάλλονται σε συνδυασμένη μεταμόσχευση ήπατος-νεφρού.



390

ΜΕΤΑΜΟΣΧΕΥΣΗ ΗΠΑΤΟΣ ΣΕ ΑΣΘΕΝΕΙΣ ΜΕ ΗΠΑΤΟΚΥΤΤΑΡΙΚΟ ΚΑΡΚΙΝΟ ΕΚΤΟΣ ΚΡΙΤΗΡΙΩΝ ΜΙΛΑΝΟΥ. ΣΥΜΠΛΗΡΩΜΑΤΙΚΗ ΑΓΩΓΗ ΜΕ SORAFENIB: ΠΡΩΙΜΑ ΑΠΟΤΕΛΕΣΜΑΤΑ

Δ. Γιακουσιδής¹, Β. Παπανικολάου¹, Ν. Αντωνιάδης¹, Γ. Ίμβριος¹, Γ. Τσουλφός¹, Ν. Ουζουνίδης¹, Α. Παπαγιάννης², Ι. Φούζας¹, Σ. Ιωσιφίδου¹, Θ. Βασιλειάδης², Ι. Γουλής², Δ. Βροχιδής¹, Ε. Κατσίκας³, Κ. Πατσιαούρα⁴, Ε. Κατσίκας⁴, Γ. Μούτσιανος⁵, Α. Τσιλακίδης¹, Π. Αγοραστός², Ε. Αναγνωστάρα⁵, Ε. Ακριβιάδης², Δ. Τακούδας¹

¹Χειρουργική Κλινική Μεταμοσχεύσεων, ²Δ' Παθολογική Κλινική, ³Β' Προπαιδευτική Παθολογική Κλινική, ⁴Παθολογοανατομικό Εργαστήριο, ⁵Ανατομολογικό Τμήμα, Ιατρική, Σχολή, Α.Π.Θ. και Γ. Ν. Θ. Ιπποκράτειο

Εισαγωγή: Η μεταμόσχευση ήπατος (OLT) θεωρείται θεραπεία εκλογής στον ηπατοκυτταρικό καρκίνο (HCC) όταν πληρεί τα κριτήρια του Μιλάνου, ως προς την μακροχρόνια και ελεύθερη νόσου επιβίωση. Η απεικονιστική σταδιοποίηση πριν την OLT όμως πολλές φορές υποσταδιοποιεί τους ασθενείς με HCC όπως αποδुकνύεται από την μικροσκοπική εξέταση του ιθαγενούς ήπατος.

Σκοπός της εργασίας μας είναι να εκτιμήσουμε τη χρήση του Sorafenib στην OLT σε ασθενείς εκτός κριτηρίων Μιλάνου.

Υλικό-Μέθοδος: Από τον 01/07 μέχρι 12/08, 75 ασθενείς μεταμοσχεύθηκαν στο κέντρο μας. HCC ήταν η κύρια διάγνωση σε 17 ασθενείς και 6 ασθενείς ήταν εκτός κριτηρίων Μιλάνου ή εμφάνισαν μεταστάσεις αργότερα. Στους ασθενείς αυτούς χορηγήθηκε ανοσοκατασταλτική αγωγή με αναστολείς του mTor και χορηγήθηκε συμπληρωματική αγωγή με Sorafenib.

Αποτελέσματα: Η επιβίωση ασθενών και μοσχεύματων ήταν 7,5 μήνες (2-21μ) και η μέση τιμή της αFP ήταν 2223 ng/ml (3,7-11000). Δευτερεύουσα διάγνωση ήταν HBV σε 4 ασθενείς, HBV και ALD σε 1 ασθενή και ALD σε 1 ασθενή. Ένας ασθενής παρουσίασε υποτροπή 3 μήνες μετά τη μεταμόσχευση και 2 ασθενείς ανέπτυξαν μεταστάσεις στα οστά και στους πνεύμονες αντίστοιχα. Υπήρξαν 2 επεισόδια οξείας απόρριψης που αντιμετωπίστηκαν με ώσεις κορτιζόνης. Ανοσοκατασταλτή διατήρησης ήταν συνδυασμός mTor και αναστολείς καλνινερίνης σε 5 ασθενείς και σε 1 ασθενή μετατράπηκε σε MMF λόγω οξείας απόρριψης.

Συμπεράσματα: Πρωίμα αποτελέσματα δείχνουν ότι η συμπληρωματική αγωγή με Sorafenib μετά OLT πιθανόν μειώνει την εξέλιξη της νόσου και δείχνει μία τάση αύξησης της επιβίωσης.

ΜΕΤΑΜΟΣΧΕΥΣΗ ΗΠΑΤΟΣ ΓΙΑ ΠΡΩΤΟΠΑΘΕΙΣ ΚΑΡΚΙΝΟΥΣ ΕΚΤΟΣ ΗΠΑΤΟΚΥΤΤΑΡΙΚΟΥ

Β. Παπανικολάου, Γ. Τσουλφός, Γ. Ίμβριος, Κ. Πατσιαούρα, Ε. Κατσίκας, Δ. Γιακουσιδής, Ν. Αντωνιάδης, Ι. Φούζας, Α. Παπαγιάννης, Ι. Γουλής, Ε. Ακριβιάδης, Θ. Βασιλειάδης, Ε. Κατσίκας, Κ. Πατσιαούρα, Ν. Ουζουνίδης, Δ. Βροχιδής, Α. Ντίνας, Σ. Ιωσιφίδου, Π. Αγοραστός, Α. Γιακουσιδής, Δ. Τακούδας

Ιπποκράτειο Γενικό Νοσοκομείο Θεσσαλονίκης

Σκοπός: Η μελέτη των αποτελεσμάτων της μεταμόσχευσης ήπατος για καρκίνους εκτός του ηπατοκυτταρικού

Μέθοδοι: Αναδρομική μελέτη 200 ασθενών που υποβλήθηκαν σε μεταμόσχευση ήπατος στη Χειρουργική Κλινική Μεταμοσχεύσεων, σε περίοδο 15 ετών. Αναλύθηκαν τα δημογραφικά και κλινικά στοιχεία των δότην και ληπτών. Από το σύνολο αυτών των ασθενών βρέθηκαν 10 οι οποίοι είχαν πρωτοπαθείς καρκίνους πέραν ηπατοκυτταρικού.

Αποτελέσματα: Η μέση ηλικία των ασθενών ήταν 45,4 έτη. Από τους 10 ασθενείς, οι 5 είχαν ηπατική νόσο πέραν του πρωτοπαθούς όγκου, ενώ σε δύο μόλις υπήρχε και παρουσία ηπατοκυτταρικού καρκίνου. Τα αποτελέσματα παρουσιάζονται στον Πίνακα που ακολουθεί.

Συμπεράσματα: Η μεταμόσχευση ήπατος έχει ρόλο στη θεραπεία πρωτοπαθών καρκίνων ήπατος πέραν του ηπατοκυτταρικού. Η επιτυχία όμως εξαρτάται από το είδος του επιμέρους καρκίνου.

	Ηπατική Νόσος	Επιβίωση (μήνες)	Απεβίωση	Τύπος Καρκίνου	Παρουσία ΗΚΚ	Υποτροπή	Μεταστάσεις
1	Κρυφγενής	4	Ναι	Αγγειοσάρκωμα	-	-	-
2	PSC	6	Ναι	Χολαγγειοκαρκίνωμα	-	Ναι	Ναι
3	HBV	1	Ναι	Καρκίνος	-	Ναι	Ναι
4	Θηλωμάτωση	31	Ναι	Θηλωμάτωση ενδο- και έξω με in situ CA	-	-	-
5	Αλκοολική	34	-	Χολαγγειοκαρκίνωμα	-	-	-
6	Πολυσθενω-ματώδης νόσος	12	-	Αδενωμάτωση με in situ CA	-	-	-
7	-	7	Ναι	Αιμαγγειοενδοθηλίωμα	-	Ναι	Ναι
8	HBV	8	-	Χολαγγειοκαρκίνωμα	Ναι	-	-
9	-	7	-	Χολαγγειοκαρκίνωμα	-	-	-
10	Κρυφγενής	1	Ναι	Αγγειοσάρκωμα	-	-	-

391

ΕΛΕΓΧΟΣ ΜΕ ΤΗΝ ΑΞΟΝΙΚΗ ΤΟΜΟΓΡΑΦΙΑ ΤΗΣ ΕΠΕΚΤΑΣΗΣ ΤΟΥ ΗΠΑΤΩΜΑΤΟΣ ΣΤΗΝ ΠΥΛΑΙΑ ΦΛΕΒΑ, ΤΙΣ ΗΠΑΤΙΚΕΣ ΦΛΕΒΕΣ ΚΑΙ ΤΗΝ ΚΑΤΩ ΚΟΙΛΗ ΦΛΕΒΑ

Ν. Κοτζιμάνη, Σ. Πασιωάννου, Γ. Ροδοκαλάκης, Μ. Αρβανίτη, Ι. Παναγιώτου, Χ. Τσαντιρίδης, Ι. Τσιτουρίδης

Ακτινολογικό Εργαστήριο Γ.Ν. Παπαγεωργίου, Θεσ/νίκη

Εισαγωγή: Το ηπατώμα χαρακτηρίζεται από την τάση του να διηθεί την πυλαία φλέβα και τις ηπατικές φλέβες. Η επέκταση αυτή καθορίζει την σταδιοποίηση του και επομένως την θεραπευτική του αντιμετώπιση.

Σκοπός: Σκοπός της εργασίας είναι να εξετάσουμε τα απεικονιστικά ευρήματα στην αξονική τομογραφία της επέκτασης του ηπατώματος στην πυλαία φλέβα, τις ηπατικές φλέβες και την κάτω κοίλη φλέβα και να αναδείξουμε τον ρόλο της αξονικής τομογραφίας στην σταδιοποίηση του ηπατώματος.

Υλικό-Μέθοδος: Μελετήθηκαν 54 περιστατικά (32δγκαι 22Φ, ηλικίας 45-72 ετών) ασθενών με ηπατώμα που υποβλήθηκαν σε αξονική τομογραφία για σταδιοποίηση της νόσου. Μελετήθηκε σε κάθε περίπτωση η επέκταση του νεοπλασματικού ιστού σε αγγειακές δομές, τα χαρακτηριστικά και η φαρμακοκινητική συμπεριφορά του νεοπλασματικού θρόμβου, καθώς και η συσχέτιση της επέκτασης με το μέγεθος και τον τύπο του ηπατώματος. Οι εξετάσεις πραγματοποιήθηκαν με σύστημα αξονικού τομογράφου PICKER PQ 5000 μετά την ενδοφλέβια χορήγηση οκταστικού.

Αποτελέσματα: Σε 19 περιπτώσεις παρατηρήθηκε παρουσία νεοπλασματικού ιστού με υπόπυκνη απεικόνιση στο κεντρικό στέλεχος της πυλαίας φλέβας και τους λοβαίους κλάδους της. Στις περιπτώσεις αυτές η επέκταση ήταν κατά συνέχεια ιστού και σφοδρούσε μεγάλες νεοπλασματικές μάζες >2cm. Σε 8 περιπτώσεις παρατηρήθηκαν νεοπλασματικοί θρόμβοι στην κάτω κοίλη φλέβα οι οποίοι απεικονίστηκαν σαν ενδοαυλική υπόπυκνη μάζα. Η μη οκισιγράφηση των ηπατικών φλεβών στην περιοχή που εντοπίζεται η νεοπλασματική εξεργασία παρατηρήθηκε σε 10 περιπτώσεις και οφείλεται σε διήθηση και καταστροφή του τοιχώματός τους από το ηπατώμα.

Συμπέρασμα: Η επέκταση του ηπατώματος στην πυλαία φλέβα είναι συχνότερη (35%) από την επέκταση στην κάτω κοίλη φλέβα (14,8%). Η επέκταση του ηπατώματος γίνεται κυρίως κατ'επέκταση νεοπλασματικού ιστού και αφορά ηπατώματα >2cm. Η τριφασική αξονική τομογραφία αποτελεί εξαιρετική μέθοδο για την αξιολόγηση της επέκτασης του ηπατώματος στην πυλαία φλέβα, τις ηπατικές φλέβες και την κάτω κοίλη φλέβα συμβάλλοντας σημαντικά στην σταδιοποίηση του.